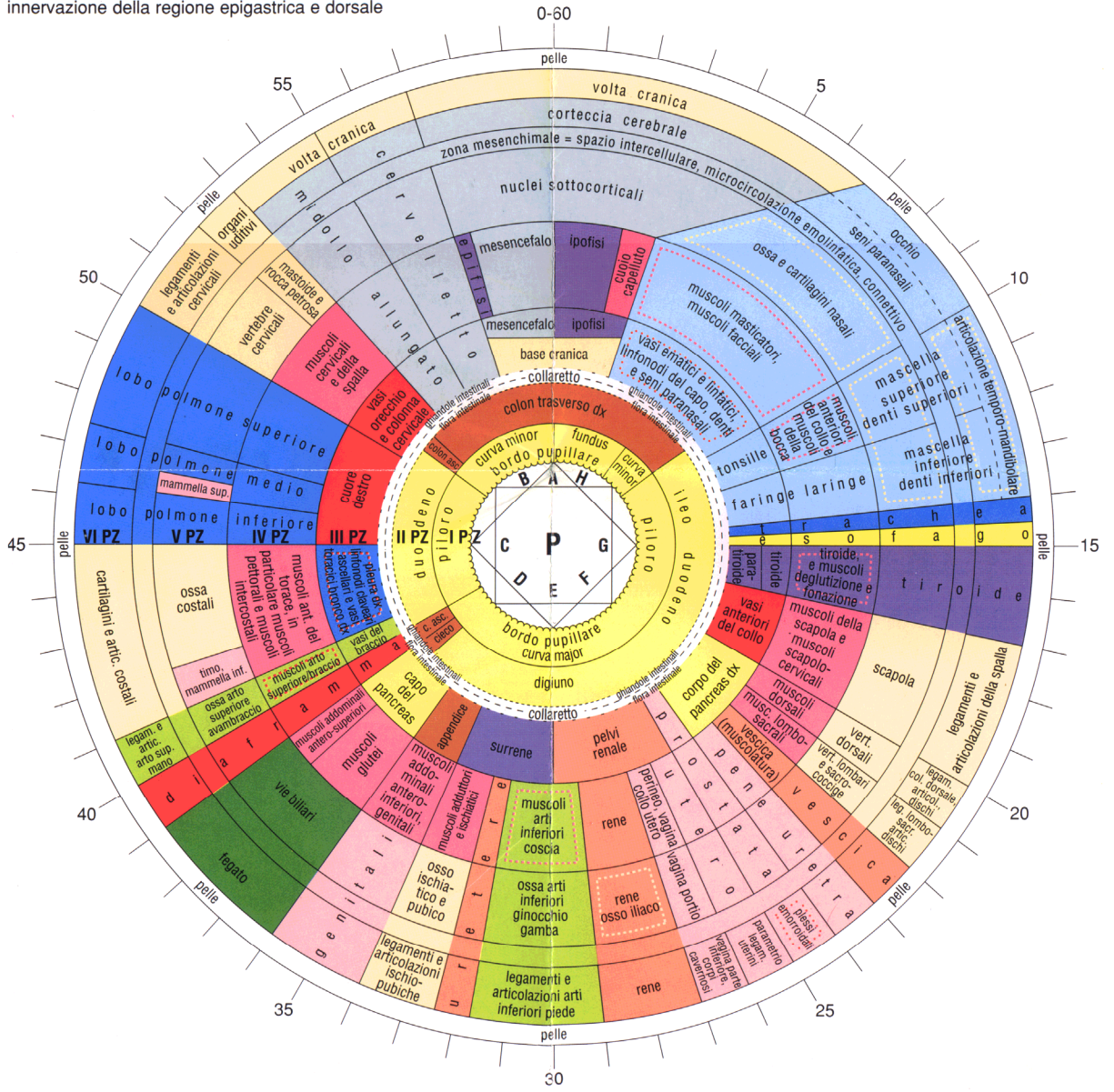




# IRIDE DESTRA

Suddivisione del bordo pupillare

- A: sistema nervoso centrale
- B: radici cervicali
- C: innervazione della regione toracica supero-anteriore e dei polmoni
- D: radici lombo-sacrali
- E: innervazione delle estremità inferiori
- F: innervazione del territorio urogenitale
- G: innervazione della regione toracica infero-anteriore
- H: innervazione della regione epigastrica e dorsale



# IRIDE SINISTRA

## Suddivisione del bordo pupillare

- A': sistema nervoso centrale
- B': innervazione della regione epigastrica e dorsale
- C': innervazione della regione toracica infero-anteriore
- D': innervazione del territorio urogenitale
- E': innervazione delle estremità inferiori
- F': radici lombo/sacrali
- G': innervazione della regione toracica supero-anteriore e del polmone
- H': radici cervicali

